Ueber einen Fall eines Gehirngummas von ungewöhnlicher Grösse.

Inaugural-Dissertation

zur

Erlangung der Doktorwürde

in der

Medizin, Chirurgie und Geburtshilfe

verfasst und einer

hohen medizinischen Fakultät

der

Kgl. Bayer. Ludwig-Maximilians-Universität zu München

vorgelegt von

Wilhelm Köster,
approb. Arzt aus Gnarrenburg bei Bremen.

Mit einer Tafel.

München, 1903.
Kgl. Hof- und Universitäts-Buchdruckerei von Dr. C. Wolf & Sohn

Ueber einen Fall eines Gehirngummas von ungewöhnlicher Grösse.

Inaugural-Dissertation

zur

Erlangung der Doktorwürde

in der

Medizin, Chirurgie und Geburtshilfe

verfasst und einer

hohen medizinischen Fakultät

der

Kgl. Bayer. Ludwig-Maximilians-Universität zu München

vorgelegt von

Wilhelm Köster,
approb. Arzt aus Gnarrenburg bei Bremen.

AGAD. LUDWIG BIBL.

Mit einer Tafel.

München, 1903.
Kgl. Hof- und Universitäts-Buchdruckerei von Dr. C. Wolf & Sohn

Gedruckt mit Genehmigung der medizin. Fakultät der Universität München.

Referent: Herr Obermedizinalrat Prof. Dr. Bollinger.

Seinem lieben Vater

und dem

Andenken seiner teuren Mutter

in inniger Dankbarkeit gewidmet

vom Verfasser.

Digitized by the Internet Archive
in 2026

https://archive.org/details/IA41552320_0180

Am 6. Oktober 1903 kam im Münchener pathologisch-anatomischen Institute ein Fall zur Sektion, der in vieler Hinsicht so sehr Bemerkenswertes bot, dass sich eine gesonderte Veröffentlichung über ihn rechtfertigt. Es handelte sich um eine 71 Jahre alte Frau, bei der die klinische Diagnose „Apoplexia sanguinea cerebri dextri; Myodegeneratio cordis et Hypertrophia cordis idiopathica“ gestellt wurde, während die pathologisch-anatomische Diagnose einen Tumor des Grosshirns, und zwar im rechten Parietallappen feststellte und zunächst zwischen Sarkom und Konglomerattuberkel und Syphilom schwankend, schliesslich mikroskopisch mit unzweifelhafter Sicherheit ergab, dass ein „grosses Gumma im rechten Parietallappen mit Einbruch in den Hinterhauptslappen und zirkulärer Erweichung in diesem“ vorlag.

I.

Krankengeschichte.

Frau N. N., Oberförsterswittwe, 71 Jahre alt, trat am 25. September 1903 in das Krankenhaus München links der Isar.

A. Anamnese: Vor acht Tagen wurde Patientin an dem linken Arme und an dem linken Beine plötzlich gelähmt. Zuvor hat Patientin bemerkt, dass sie an der linken Hand das Gefühl verloren hat, und dass auch die Bewegung etwas eingeschränkt war. Alsdann trat plötzliche Lähmung der linken Körperseite ein. Arm und Bein wurden schlaff und konnten nicht mehr gehoben werden.

Jetzt ist die Lähmung bedeutend zurückgegangen. Patientin kann die linken Extremitäten in beschränktem Masse wieder gebrauchen. Die Lähmung erfolgte gleich nach einer überstandenen Influenza, welche die Patientin jetzt zum zweitenmal seit drei Jahren durchgemacht hat. Früher hatte Patientin niemals ähnliche Anfälle, war sonst nie ernstlich krank und stammt von gesunden Eltern. Die Periode war stets regelmässig. Patientin hat fünf normale Entbindungen und eine Frühgeburt auf einer Reise überstanden. Potatorium und Infektion werden negiert.

B. Objektiver Befund: Kräftig gebaute, gut ernährte Frau von stark entwickelter Muskulatur mit reichlichem Fettpolster in aktiver Rückenlage. Wangen, Lippen und Conjunctiven gut gerötet; Blick frei; Gesichtsausdruck nicht schmerzhaft; Hautfarbe gehörig, ohne Exanthem und Narben; Haut ein wenig feucht; geringes Ödem an den Fussknöcheln.

Puls inäqual, irregulär, öfters einige Zeit aussetzend. Radialis gradlinig, lässt sich unter dem Finger nicht rollen. Respiration regelmässig, ausgiebig, nicht beschleunigt. Sensorium frei.

Thorax: Zwerchfellstand vorn sechste Rippe; die Lungengrenzen sind hinten unten nur wenig verschieblich. Schall über den Lungen überall sonor, abgeschwächtes Vesikuläratmen. Atmungsfrequenz 18 in der Minute.

Cor: nach oben nicht verbreitert, nach rechts am rechten Sternalrande; der Spitzenstoss nach aussen über querfingerbreit von der Mammillarlinie verlagert. Systolische-diastolische Geräusche, die ziemlich leise sind, stärker an der Mitralis; deutlicher Venenpuls. Herzaktion sehr unregelmässig.

Abdomen: Leber und Milz nicht vergrössert, nicht palpabel. Abdomen stark aufgetrieben, nirgends druckempfindlich, reichliches Fettpolster und leichter Ascites.

Nervensystem: Patellarreflexe sind auslösbar, links etwas lebhafter als rechts. Die freie aktive Bewegung des linken Armes, der Hand und des linken Beines ist sehr beschränkt; passiv sind alle Bewegungen möglich und werden nicht gehemmt. Der Tastsinn ist am linken Arme und am linken Beine sehr unsicher; Nadelstiche werden unterschieden. Am Gesichte sind Andeutungen einer linksseitigen Facialislähmung vorhanden, die Nasolabialfalte ist dort etwas verstrichen, die Haut glatter, das Oberlid des linken Auges hängt etwas herab, der Mund ist schief. Bei Aufblasen der Backen entweicht Luft aus dem linken Mundwinkel; Pfeifen gelingt nicht.

Die Pupillen sind gleichweit und reagieren prompt auf Licht und Konvergenz.

Der Augenhintergrund ist ohne abnormen Befund.

Urin ohne Eiweiss und Zucker. Temperatur 36,1. Puls 68.

C. Diagnose: Myodegeneratio cordis, idiopathische Herzhypertrophie, Hemiplegia sinistra.

D. Krankenjournal: 27. IX. 1903. Allgemeinbefinden ziemlich gut. Patientin klagt über wechselnde Kopfschmerzen; die Beweglichkeit der linken Extremitäten ist sehr schwerfällig, jedoch besteht keine völlige Lähmung. Puls 65. Temperatur 36,9.

29. IX. 03. Patientin klagt stets über Schlaflosigkeit. Die Untersuchung des Augenhintergrundes ergibt auch heute keine Besonderheiten. Puls 72. Temperatur 36,5.

1. X. 03. Nachmittags wird Patientin plötzlich bewusstlos. Die Atmung ist beschleunigt und röchelnd, die linken Extremitäten fallen, aufgehoben, schlaff herab. Stuhl und Urin lässt Patientin unter sich gehen. Puls 72. Temperatur 36,6.

2. X. 03. Der Zustand ist unverändert, Puls 60. Temperatur 36,9.

3. X. 03. Das Krankheitsbild hat sich nicht verändert, Puls 65. Temperatur 36,9.

4. X. 03. Status derselbe, keine Temperaturerhöhung.

5. X. 03. Der Zustand ist unverändert; abends tritt Fieber ein (38,5). Unter Cheyne-Stokes'schem Atmen tritt, nachdem die Temperatur auf 39,2 gestiegen ist, langsam der Exitus letalis am 6. X. 03 12^h ein.

Klinische Diagnose: Apoplexia sanguinea cerebri dextri, Myodegeneratio cordis, idiopathische Herzhypertrophie.

II.

Sektionsprotokoll (S.-J. Nr. 696, 1903).

A. Makroskopische Untersuchung.

Weiblicher Körper von 163 cm Körperlänge, 71 kg Gewicht, mit gelblicher Hautfarbe, in gutem Ernährungszustande; Cornea getrübt; Pupillen gleich weit. Totenstarre und Totenflecke nicht vorhanden.

Fettpolster über Brust und Bauch 2 cm dick entwickelt; Muskulatur sehr schwach und mit Fett durchwachsen. Das grosse Netz herabgeschlagen. Leber kaum hervorragend. In den abhängigen Teilen keine freie Flüssigkeit.

Zwerchfell links in der Höhe der vierten Rippe, rechts in der Höhe der fünften Rippe. Herzbeutel liegt drei Finger breit vor. Lungenränder etwas gebläht. Rechte Lunge hinten oben und unten leicht verwachsen. Rechte Pleurahöhle leer. Linke Lunge nach unten verwachsen. Pleurasack leer.

Linke Lunge im Bereich des Oberlappens gebläht, Unterlappen zusammengesunken, von entsprechend derber Konsistenz. Pleura zeigt überall Falten. Oberlappen ist leicht und knistert beim Schneiden; reichlicher Luftgehalt; Bronchien treten etwas vor. Das Parenchym des Unterlappens fast ganz schwarz, blutreicher, Luftgehalt fast ganz

aufgehoben. Bronchien stehen vor und sind einander genähert. In den grossen Bronchien finden sich grosse Mengen glasigen Schleimes. Gewicht der linken Lunge 350 g.

Rechte Lunge ziemlich gross. Konsistenz weich, Unterlappen etwas zäher, Ober- und Mittellappen sehr trocken und stark lufthaltig. Nirgends Verminderung des Luftgehaltes. Unterlappen ausserordentlich dunkel, Luftgehalt etwas herabgesetzt, Bronchien stehen über, es ragen überall Thromben hervor. Bronchialschleimhaut ist gerötet. Gewicht der rechten Lunge 480 g.

Herz in allen Durchmessern vergrössert. Epicardialfett sehr reichlich. Rechter Ventrikel ist ziemlich erheblich erweitert, seine Höhe beträgt 9,7 cm. Muskelwand hochgradig mit Fett durchwuchert. An der Innenfläche kleine, gelbliche, durchscheinende Herde. Klappen sind ganz zart, aber stark angespannt.

Linker Ventrikel mit ziemlich starker und ausserordentlich brüchiger Muskelwand von 2,1 cm Dicke, ist braun pigmentiert, seine Höhe beträgt 6 cm. Unter dem Endocard finden sich Fettgewebsablagerungen.

Aorten und Mitralklappen sind mit kleinen, gelblichen, quastenförmigen, fest adhärenten Prominenzen behaftet. Noduli vergrössert, fibrös verdickt. Halbmondförmige Ansatzläppchen etwas verdickt. Mitralsegel etwas eingezogen und am Schliessungsrande sehr verdickt. In den Coronararterien gelblich fibröse Auflagerungen. Aortenumfang 5,5 cm, Mitralumfang 7,5 cm, Tricuspidalumfang 11,0 cm, Gewicht des Herzens 535 g.

Milz: Kapsel runzelig, an der Vorderfläche ein Herd. Pulpa aufgequollen. Auf dem Durchschnitte lässt sich der Herd als eine schwarze Masse abgrenzen. Gewicht der Milz 180 g.

Magen kontrahiert, Mukosa dünn, mit Blutaustritten durchsetzt. Mesenterium fettreich, unterer Dünndarm kontrahiert, Schleimhaut injiziert. Im Dickdarm stärkere Injektionen.

Leber zeigt deutliche Schnürfurche und Zwerchfellimpressionen, Läppchenzeichnung ist ziemlich deutlich, Blutgehalt reichlich. In der Gallenblase etwa 15 ccm heller Galle. Gewicht der Leber 1550 g.

Nieren: An der Oberfläche der rechten Niere einige eingezogene Narben, an beiden Nieren ist die Fettkapsel mit Fibrosa leicht abziehbar. Auf dem Durchschnitt ist Mark und Rinde deutlich geschieden. Rinde streifig, Gefässlumina klaffend. Gewicht der linken Niere 320 g, der rechten 320 g.

Schädeldach dick. Im Längsblutleiter etwas flüssiges und geronnenes Blut. Dura an der inneren Fläche feucht glänzend. Weiche Häute getrübt. Die weichen Häute über der Konvexität sehr durchfeuchtet, fibrös verdickt; die weichen Häute der Basis nicht verändert. Im Subarachnoidealraume findet sich rein seröse Flüssigkeit.

Die Wandungen der sämtlichen basalen Hirngefässe verdickt und durchsetzt von fibrösen, gelblichen, weichen Herden. Die Windungen sind im allgemeinen sehr dünn, kammartig, scharf, Sulci sehr breit und tief. Nur im Bereiche des rechten Parietallappens sind die Gyri sehr breit und flach und die Sulci schmal und seicht. Linke Hemisphäre von blassgrauer Substanz, an keiner Stelle Hämorrhagien. Beide Seitenkammern ziemlich dilatiert.

Im Bereiche der äusserlich erkennbaren Auflagerung im rechten Parietallappen, etwas in das Hinterhaupt hineinragend, findet sich ein runder, im Durchmesser 6 cm haltender Tumor, der gegen die Umgebung scharf abgegrenzt ist und sich leicht ausschälen lässt. Der Tumor ist hellgrün,

von ziemlich schwammartiger Konsistenz und auf der Schnittfläche von auffallend grünlich-gelber Farbe. Die umgebende Gehirnsubstanz in Erweichung, besonders nach den Zentralwindungen zu.

B. Mikroskopische Untersuchung.

Zur mikroskopischen Untersuchung werden Stückchen von den Randpartien der Geschwulst nebst etwas angrenzender Hirnsubstanz entnommen und nach erfolgter Härtung und nach Einbettung in Paraffin in Schnitte zerlegt. Dieselben ergeben in den Randpartien eine etwas ungleichmässige Infiltration des Gewebes mit einkernigen Rundzellen, welche weiter nach innen zu, gegen die eigentliche Geschwulst, Ansammlungen von konzentrisch geordneten Spindelzellen Platz machen. In den äusseren Partien finden sich ziemlich zahlreiche Gefässe, welche eine hochgradige Wucherung des bindegewebigen Anteils ihrer Wände erkennen lassen; an einzelnen Stellen sind kleinere Gefässe durch diese Wucherung fast vollständig obliteriert. Die konzentrisch geordneten Spindelzellenlagen umziehen kreisförmig die eigentliche Geschwulst, welche vollständig aus einem gleichmässig nekrotischen Gewebe besteht. Im letzteren sind keinerlei Zellen und Kerne mehr färbbar, wohl aber ist stellenweise eine Andeutung zelliger Struktur noch ganz schwach angedeutet und erscheint gleichsam wie durch einen trüben Schleier hindurch gesehen, ein Verhalten, welches wir häufig bei der Untersuchung gerade luetischer Granulome feststellen können.

Es handelt sich demnach zweifelsohne um eine Granulationsgeschwulst luetischen Ursprungs, einen Gummiknoten, welcher bei seiner ausserordentlich grossen Ausdehnung vollkommen verkäst und allseitig in ein faseriges Gewebe eingebettet ist.

Anatomische Diagnose.

„Grosses Gumma im rechten Parietallappen mit Einbruch in den Hinterhauptslappen und zirkulärer Erweichung in demselben.“

Schwere Atheromatose sämtlicher Hirngefässe. Hochgradige Adipositas cordis und Dilatation des rechten Ventrikels. Kollapsatelektase des linken Unterlappens. Hämorrhagischer Infarkt der Milz.

Bevor auf die pathologisch-anatomischen Besonderheiten eingegangen wird, seien zunächst etliche Notizen zu einigen interessanten Punkten der Symptomatologie unseres Falles gestattet.

Es war die Diagnose „Hemiplegie“ gestellt worden. Es ist ja bekannt, dass die luetische Hirnaffektion mit Tumorbildung in der grössten Mehrzahl der Fälle zu irgend einer Zeit apoplektische Symptome bedingt.

In unserem Falle sass das Gumma im rechten Parietallappen in unmittelbarer Nachbarschaft der motorischen Zone. Rund umher um den Tumor bestand Erweichung, besonders aber nach dem Gyrus centralis zu. Dementsprechend bestand Lähmung der Extremitäten, der von dort aus innervierten Körperseite. Der plötzliche Eintritt der Lähmung, wie er bei den anamnestischen Erhebungen in Erfahrung gebracht wurde, deutet auf ebenfalls plötzliche Erweichung der bezeichneten Stelle. Solche Erweichungen finden sich ja um jeden Gehirntumor herum, indessen scheinen sie, wie aus den Symptomen, die sie bedingen, zu schliessen ist, auf verschiedene Weise zustande zu kommen. Einmal sind sie bedingt durch Druck der Neubildung auf die Nachbarschaft oder durch unregelmässiges Eindringen des krankhaften Gewebes, in normales mit sekundärem Tod und Schwund des

letzteren, ein andermal wohl durch Gefässverschluss als Folge von Gefässerkrankung und Thrombose.

In unserem Falle kommt wahrscheinlich nicht bloss eine der beiden Möglichkeiten in Betracht. Es scheinen vielmehr beide sich verwirklicht zu haben, wobei jedoch zuzugeben ist, dass die letztere an Bedeutung überwiegt.

Dafür nämlich, dass die hemiplegischen Symptome hauptsächlich Folge von Gefässverschluss sind, spricht ihr plötzliches Eintreten, das Fehlen von vorausgehenden Reizerscheinungen, die sich dann auch auf die einzelnen motorischen Zentren gesondert erstreckt hätten; ferner der Umstand, dass es sich um Hemiplegie, keine Monoplegie handelt. Dass indessen auch die gefundene Erweichung im Zentrallappen zum Teil als direkte Folge der Ausdehnung (Kompression, gummöse Entartung) angesehen werden kann, dafür spricht die anscheinend nicht genügend beachtete Angabe der Patientin, dass kurz, bevor die plötzliche Lähmung der linken Körperhälfte eintrat, sich zuerst Störungen in der Beweglichkeit der linken Hand bemerkbar machten. Es sei noch erwähnt, dass auch an Gefässverschluss ohne Erkrankung der Gefässe selbst gedacht werden kann. Eine solche Möglichkeit gibt auch Ilberg zu [Lit. 12]. Er berichtet über einen Fall von Gehirngumma, der auch apoplektische Symptome gezeitigt hatte, bei dem die Arteriae Fossae Sylvii durchgängig waren. „Die linke," schreibt er (S. 359), „war mit ihren unteren Partieen schon enger und war zweifellos durch die umgebende, vom Tumor aus komprimierte Hirnsubstanz einem stärkeren Drucke ausgesetzt. Ob dieser beim Wachsen des Tumors immer stärker gewordene Druck oder eine anderweitige Verengerung (Embolie, Thrombose) der Arteria Fossae Sylvii beziehungsweise der von ihr abgehenden Endarterien die letzten Anfälle bewirkt haben, muss dahingestellt bleiben."

Zu der Diagnose „Apoplexie“ verleitete ferner in unserem Falle die hochgradige Herzerkrankung. Indessen hätte noch ein Moment der Beachtung bedurft: nämlich das Fehlen von Bewusstlosigkeit während des ersten apoplektischen Anfalles.

Ljunggren [Lit. 15] schreibt dazu (S. 343): „Eine von mehreren Verfassern beobachtete Tatsache ist, dass die plötzlich eintretende Lähmung (welche unter der Gestalt von Schlaganfall auftritt) seltener mit Verlust des Bewusstseins verbunden ist, wenn der Schlaganfall von Syphilis verursacht wurde; dagegen ist der Verlust des Bewusstseins ein beinahe regelmässiges Symptom, wenn der Schlag von anderen Krankheitsverhältnissen herrührt.“

Anschliessend an diese Überlegung hätte man die perkutorische Empfindlichkeit des Schädels prüfen können. Dies ist in unserem Falle nicht geschehen. Vielleicht hätte man durch anamnestische Erhebungen über Kopfschmerzen, speziell über deren Lokalisation in einer bestimmten Region des Schädels — Angaben, welche von der Kranken selbständig nicht gemacht wurden — vielleicht, sage ich, hätte man, durch solche Angaben veranlasst, den Schädel der Patientin betastet und beklopft und so in der Gegend der später entdeckten Geschwulst bei Betasten eine gesteigerte Druckempfindlichkeit und bei Klopfen Schmerzempfindung konstatieren können. Das wäre ein Gewinn für die Diagnose gewesen, insofern als die dauernd an bestimmter, umschriebener Stelle lokalisierte Druck- und Klopfempfindlichkeit schliesslich auch ohne Klagen der Patientin über Kopfschmerzen ein Symptom für einen progressiven Erkrankungsprozess an dieser Stelle bedeutet hätte.

Es muss ferner verwundern, dass bei mehrfacher Untersuchung des Augenhintergrundes keine Veränderungen sich bemerkbar machten. Man sollte doch glauben, dass ein Tumor von solch bedeutendem Umfange die Ausbildung einer

Stauungspapille mit Notwendigkeit bedingen muss. Indessen war eine solche auffälligerweise nicht vorhanden. Es ist dies eine bemerkenswerte Tatsache, die jedoch auch andere Beobachter früher schon bei ähnlichen Fällen konstatiert haben; so zum Beispiel Oppenheim bei einem Fall von diffuser gummöser Meningitis in der Gegend des linken Stirnlappens, der Zentralwindung und des angrenzenden Bezirkes des linken Scheitellappens. Oppenheim sagt [Lit. 19] (S. 89): „Vor allem ist es beachtenswert, dass trotz der grossen Ausdehnung des Prozesses der Augenhintergrund bis zum Tode normal blieb, wie denn überhaupt Hirndrucksymptome fast völlig fehlten.“

Es mag zum Schluss dieser Betrachtung noch erwähnt werden, dass psychische Störungen in unserem Falle nicht vorhanden waren. Es soll mit dieser Notiz zu der bezüglich der psychischen Alterationen bei circumskripter luetischer Gehirnerkrankung noch recht mangelhaften Kasuistik ein Beitrag geliefert werden.

Es lässt sich zwar schwer begreifen, wie die umschriebene Form der Gehirnsyphilis, eine Gummigeschwulst, die an bestimmter, anatomisch gut charakterisierter Stelle des Gehirns ihren Sitz hat, in diesem Falle psychische Symptome zur Folge haben kann. Indessen sind solche Beobachtungen bereits vorhanden (Obermayer, Targoula, Westphal) und Oppenheim erklärt es als unzweifelhaft [Lit. 19] (S. 94) „dass die syphilitischen Affektionen jedweder Lokalisation mit Seelenstörungen einhergehen können“.

Bei der anatomischen Betrachtung unseres Falles fällt zunächst die Grösse des Syphiloms auf. Sie ist eine ausserordentliche. Es dürfte kaum ein Syphilom von gleicher Ausdehnung (siehe die Abbildung) oder gar noch grösser als

dieses bisher bekannt sein. Mir ist es wenigstens nicht gelungen, trotz eingehenden Durchsuchens fast aller einschlägigen Veröffentlichungen, d. h. soweit sie mir zugänglich waren, die Beschreibung oder Erwähnung eines Gummas von ähnlichem Umfange zu entdecken.

Heubner [Lit. 10] gibt die Grösse der gelben Syphilome als „mandelkern- bis taubeneigross“ an. Oppenheim [Lit. 19] berichtet (S. 101) „dass die Gummigewächse in der Regel keinen grossen Umfang erlangen“, ferner (S. 12), „dass dieser Umfang durchschnittlich dem einer Hasel- bis Walnussgrösse entspricht, gelegentlich noch darüber hinausgeht und in seltenen Fällen selbst den eines Hühnereies erreicht“. Nach den Mitteilungen desselben Autors an anderer Stelle [Lit. 20] (S. 19) „bleiben die Gummiknoten meist unter Walnussgrösse oder gehen doch nur selten darüber hinaus“. Ebenso spricht sich Bruns aus [Lit. 5] und Wernicke [Lit. 27] nennt sie „bohnengross“.

Im vorliegenden Falle findet sich indessen ein solches Gumma von 6 cm Durchmesser, also etwa der Grössse eines Gänseeies entsprechend, also eine bemerkenswerte Ungewöhnlichkeit in der Grösse.

„Dass die Gummigewächse in der Regel keinen grossen Umfang erlangen,“ schreibt Oppenheim [Lit. 19] (S. 101), „ist für die Symptomatologie nicht bedeutungslos.“ Es sei hier nochmals an das oben bezüglich der Symptome in unserem Falle Gesagte erinnert. Trotz der ausserordentlichen Grösse des Syphiloms nur geringe Tumorsymptome.

Ferner sind die Syphilome im Cerebrum gewöhnlich in der Mehrheit vorhanden. Die Autoren sind sich darüber einig, dass das Gumma nur ausnahmsweise als solitäre Neubildung des Gehirns gefunden wird. „Die Multiplizität dieser Geschwülste ist überhaupt die Regel.“ (Oppenheim [Lit. 20] S. 19).

Von dieser Regel macht indessen unser Fall eine Ausnahme. Ich habe nur einige, auch nur ähnliche Fälle aus der Literatur sammeln können, die sich ihm zur Seite stellen lassen. So fand Wagner [Lit. 26] (S. 167) „an der Aussenfläche des linken Grosshirns, an der Grenze zwischen hinterem und mittlerem Lappen eine kugelrunde, einen Zoll im Durchmesser haltende, schwer zu durchschneidende, grösstenteils grauweisse, stellenweise rotgefleckte, homogene, stellenweise graugelbe, trockene Geschwulst", die er als Syphilom erkannte und bei nachträglicher Untersuchung des in Spiritus aufbewahrten Präparates allerdings in »zwei Massen von unregelmässiger ovaler Gestalt« zerlegte."

Ein anderer Fall von Wagner, der dem unsrigen ähnelt, ist der folgende (S. 169). „An der Unterfläche des rechten Mittellappens des Gehirns liegt in der Rindensubstanz eine unregelmässig viereckige $2^1/_2$ Zoll im Längs- und $^3/_4$ Zoll im dicken Durchmesser haltende, in ihrer Oberfläche den Hirnwindungen ähnliche Bilder darbietende Geschwulst, welche auf dem Durchschnitte peripherisch weicher, gallertig, graurötlich gefärbt, übrigens fester, knorpelartig, weissgelblich ist." Umgebung ist erweicht. Der Hirntumor wurde auf Grund einer mikroskopischen Untersuchung als Syphilom gedeutet.

Als dritter dem unseren ähnlicher Fall, ist der von Ilberg mitgeteilte [Lit. 12] zu erwähnen. Ilberg fand in der Gehirnsubstanz (S. 360) „in der linken Vierhügelgegend beziehungsweise in der linken Wand des vierten Ventrikels einen ventralwärts mächtig entwickelten und dorsalwärts sich vorbuchtenden, vielfach in Spitzen auslaufenden Tumor". Daneben entdeckte er nur noch in der Pia ähnliche kleine Herde. Er diagnostizierte ein Gumma und betont ausdrücklich, dass es sich nicht um Tuberkulose handelt, dass Tuberkelbazillen nicht gefunden wurden. Eine antisyphilitische Therapie hatte auch einige Besserung gezeitigt.

Noch andere ähnliche Fälle sind erwähnt, so zunächst von Waldenburg [Lit. 25], der über dem hinteren Teile des Balkens einen einzelnen Gummiknoten fand, im übrigen Gehirn keinen mehr, aber in der Leber narbige Einziehungen und Gummata; dann von Wernicke [Lit. 27], der (S. 328) ein hartes Gumma im Stirnlappen konstatierte ohne sonstigen Befund im übrigen Gehirn und ferner auch noch von Bruns im Hinterhauptslappen.

Von diesen Fällen steht der zweite dem uns vorliegenden am nächsten. Es ist da nur ein einziger syphilitischer Tumor, ebenfalls von beträchtlichem Umfange im Gehirne, im Mittellappen vorhanden. Ferner ähneln ihm sehr die von Wernicke und Waldenburg mitgeteilten Fälle. Weniger wieder die anderen. Denn in dem ersten Falle Wagners wurde der eine grosse Knoten nachträglich als aus zwei Teilen bestehend erkannt und in Ilbergs Fall finden sich neben der einen Gummigeschwulst in der Gehirnsubstanz noch kleine selbständige Herde in der Pia.

Was aber unseren Befund den genannten fremden gegenüber wieder in einigen Gegensatz bringt, ist der Umstand, dass neben dem einzigen Gummiknoten im rechten Parietallappen des Gehirns bei unserem Falle kein gleiches Gebilde oder eine auf dessen frühere Existenz deutende Narbe an einer anderen Stelle des Körpers gefunden wurde, obgleich zur Feststellung der, wie erwähnt, anfangs zweifelhaften Diagnose nach solchen Merkmalen wiederholt gefahndet wurde. Wagner fand nämlich bei seinem ersten Falle Narben in der Leber und beim zweiten in demselben Organe einen apfelgrossen Knoten, den er als Syphilom erkannte. Waldenburg konstatierte beides in der Leber. Ilberg beschreibt, wie schon erwähnt, noch kleine gummöse Herde in der Pia. Bei den anderen Autoren finden sich in den kurzen Notizen weder positive noch negative Angaben.

In unserm Falle aber ist der Gummiknoten im Gehirne der einzige Befund dieser Art, nirgends ein zweites Gumma, nirgends eine Narbe von einem früheren, in anderen Organen. Das ist ein seltenes Vorkommnis, das besonders betont werden muss. Dieses würde noch an Bedeutung gewinnen, wenn nicht die nebenbei noch gefundenen Gefässerkrankungen für ebenfalls syphilitische gehalten werden könnten; denn nach Oppenheim [Lit. 20] wird das in der Regel mehrfach vorhandene (S. 19) „Gummigewächs nur selten ohne andere Zeichen der syphilitischen Durchseuchung beobachtet". In gleichem Sinne sprechen sich auch die anderen, schon mehrmals genannten Autoren aus.

Hinsichtlich der Gefässerkrankung sei aus dem Sektionsberichte wiederholt, dass „die sämtlichen basalen Hirngefässe verdickt und durchsetzt von fibrösen, gelblichen, weichen Herden" befunden wurden, die aber, wie die nähere Untersuchung ergab, keine „Arteriitis gummosa" darstellten. Somit entbehren diese Veränderungen des typisch syphilitischen Charakters; denn die „Arteriitis gummosa" ist die einzige allgemein anerkannte Hirngefässerkrankung rein spezifischer Natur, während über die luetische Natur der übrigen hier in Betracht kommenden Gefässerkrankungen, auch wenn sie neben unzweifelhaft syphilitischen Krankheitsgebilden sich finden, die Meinungen der Autoren noch recht geteilt sind. Erwähnt sei jedoch die von Heubner betonte und auch in unserem Falle konstatierte Tatsache, dass bei Syphilis ganz besonders die Hirnarterien erkranken, während an anderen Gefässen keine Veränderungen sich finden. Hierbei ist also, falls keine Gefässgummata vorhanden sind, die genannte ausschliessliche Lokalisation das einzig Typische. Die krankhaften Veränderungen selbst indessen sind es nicht, da sie auch bei anderen Erkrankungen, z. B. bei Tuberkulose die Arteriitis obliterans, gefunden werden. Immerhin aber ist

anzunehmen, dass die in unserem Falle konstatierten Gefässveränderungen, für die andere ätiologische Momente fehlen, von Syphilis verursacht sind.

Es ist in der Einleitung schon mitgeteilt worden, dass die anatomische Diagnose zwischen Sarkomatose, Tuberkulose und Syphilis schwankte. Es ist dies nach dem bisher Gesagten, d. h. in Anbetracht des Aussergewöhnlichen unseres Falles ganz erklärlich.

Zunächst ist die Einzahl des Tumors nicht eine gewöhnliche Eigentümlichkeit des Syphiloms, vielmehr dagegen eine des Sarkoms und des Tuberkuloms. Die ausserordentliche Grösse sprach ebenfalls weit eher für die beiden letzteren Neubildungen als für ein Gumma. Dann ist der Sarkom auch die häufigste aller Gehirngeschwülste, welche bei Sektionen gefunden werden, während jedoch der Tuberkel im höheren Alter nur ausnahmsweise vorkommt.

Das Aussehen des Tumors konnte ferner dem eines Sarkoms entsprechen, in welchem die gelbliche Färbung auf nekrobiotische, fettig degenerierte Partieen deutete, konnte aber ebensogut oder noch besser einem Tuberkel oder Gumma entsprechen, welch letztere bekanntlich nach ihrer makroskopischen Beschaffenheit, Aussehen und Gestalt kaum zu unterscheiden sind.

Der Umstand, dass im übrigen Körper Zeichen tuberkulöser oder syphilitischer Erkrankungen nicht gefunden werden konnten, sprach im Verein mit anderen Merkmalen des Sarkoms wieder für die sarkomatöse und gegen die tuberkulöse oder syphilitische Natur der Neubildung.

Ihr Sitz deutete allerdings mehr auf Syphilom und Sarkom als auf Tuberkulom. Das Gumma sass in unserem Falle an der Stelle, wo es in den meisten Fällen gefunden wird, während Sarkome allenthalben, ohne besondere Vorliebe für

einen bestimmten Punkt, sich entwickeln und Tuberkel in Kleinhirn und Brücke ihre Prädilektionsstelle besitzen.

Der einzige Nebenbefund, der zur Unterstützung der Diagnose hätte herangezogen werden können, die Gefässerkrankung an der Gehirnbasis, hat, wie schon erwähnt, so wenig Charakteristisches, dass er nicht ausschlaggebend verwertet werden konnte.

So war es denn allein der mikroskopischen Untersuchung vorbehalten, alle Zweifel zu lösen und die Diagnose „Gumma“ zu entscheiden.

Auf diese Weise ist es der Sektion gelungen, einen in seinen klinischen Erscheinungen zuvor doch recht zweifelhaften und mit seinen pathologisch-anatomischen Veränderungen recht merkwürdigen Fall in unanfechtbarer Weise zu klären.

Zum Schlusse sei es mir gestattet, Herrn Obermedizinalrat Professor Dr. Bollinger für gütige Übernahme des Referates und Herrn Professor Dr. Dürck für die Überlassung dieses ausserordentlich interessanten und zu einer gesonderten Veröffentlichung sehr geeigneten Falles und für die Unterstützung bei dessen Bearbeitung auch an dieser Stelle recht sehr und vielmals zu danken.

Literaturverzeichnis.

1. P. Baumgarten. Bemerkungen über die anatomischen Beziehungen zwischen Syphilis und Tuberkulose. Virchows Archiv für pathologische Anatomie etc Bd. 76.
2. P. Baumgarten. Über gummöse Syphilis des Gehirns und Rückenmarkes, namentlich der Gehirngefässe, und über das Verhältnis dieser Erkrankungen zu den entsprechenden tuberkulösen Affektionen. Virchows Archiv für pathologische Anatomie etc. Bd. 86.
3. W. Bechterew. Über die Struktur der gummösen Neubildungen im Gewebe des Gehirns. St. Petersburger medizinische Wochenschrift, V. Jahrgang 1880. (Nr. 26 S. 215.)
4. M. Bernhard. Beiträge zur Symptomatologie und Diagnostik der Gehirnkrankheiten. Berlin 1881.
5. L. Bruns. Die Geschwülste des Nervensystems. 1897.
6. Gilles de la Tourette et Hudelo. Deux observations pour servir au diagnostic des paraplégies syphilitiques. Nouvelle Iconographie de la Salpêtrière 1893. (VI. Jahrgang S. 1.)
7. W. R. Gowers. Syphilis und Nervensystem. Autorisierte deutsche Ausgabe. Übersetzt von Lehfeldt. Berlin 1893.
8. O. Heubner. Über die Hirnerkrankungen der Syphilitischen. Archiv der Heilkunde Bd. XI. 1870.
9. O. Heubner. Die luetischen Erkrankungen der Hirnarterien. Leipzig 1874.
10. O. Heubner. Die Syphilis des Gehirns und des übrigen Nervensystems. H. v. Ziemssens Handbuch der speziellen Pathologie und Therapie. Leipzig 1878. (XI. Bd., 1. Hälfte, S. 281.)
11. J. Hutchinson. Syphilitic Disease of occipital lobe with perforation of Cranium. The British medical Journal 1891.
12. G. Ilberg. Ein Gumma in der Vierhügelgegend. Archiv für Psychiatrie und Nervenkrankheiten 1894. (Bd. 26, S. 323.)

13. P. Keller. Zur Pathologie der Gehirnlues. Inaugural-Dissertation. Berlin 1893.
14. St. Kopczyński. Zur Kenntnis der Symptomatologie und pathologischen Anatomie der Lues cerebi. Deutsche Zeitschrift für Nervenheilkunde. Leipzig 1901. XX. Bd.
15. A. Ljunggren. Über Syphilis des Gehirns und Nervensystems. Archiv für Dermatologie und Syphilis. IV. Jahrgang, Prag 1872.
16. A. Obermeier. Zur pathologischen Anatomie der Hirnsyphilis. (Zwei Fälle von Meningoencephalitis gummosa.) Deutsche Zeitschrift für Nervenheilkunde III. Bd. 1893.
17. H. Oppenheim. Zur Kenntnis der syphilitischen Erkrankungen des zentralen Nervensystems. Berlin 1890.
18. H. Oppenheim. Zur Pathologie der Grosshirngeschwülste. Archiv für Psychiatrie und Nervenkrankheiten. XXI. Bd. 1890. (S. 560 und 705.)
19. H. Oppenheim. Die syphilitischen Erkrankungen des Gehirns. Wien 1896. (Nothnagel spezielle Pathologie und Therapie. Bd. IX, 1.)
20. H. Oppenheim. Die Geschwülste des Gehirns. Wien 1896. (Nothnagel spezielle Pathologie und Therapie. Bd. IX, 1.)
21. Rumpf. Die syphilitischen Erkrankungen des Nervensystems. Wiesbaden 1887.
22. R. Virchow. Über die Natur der konstitutionellen syphilitischen Erkrankungen. Virchows Archiv für pathologische Anatomie Bd. XVI. 1858.
23. R. Virchow. Über die Natur der konstitutionellen syphilitischen Affektionen. Berlin 1859.
24. R. Virchow. Krankhafte Geschwülste. Bd. II. 1869.
25. L. Waldenburg. Berliner klinische Wochenschrift. Jahrgang XXII. 1880. (Nr. 10.)
26. E. Wagner. Das Syphilom oder die konstitutionelle syphilitische Neubildung. Archiv für Heilkunde. IV. Jahrgang. 1863.
27. C. Wernike. Lehrbuch der Gehirnkrankheiten. Bd. III.
28. C. Westphal.

Lebenslauf.

Verfasser, Wilhelm Köster, geb. am 9. März 1871 zu Gnarrenburg, evangelischer Konfession, erhielt seine Schulbildung auf den Gymnasien zu Verden a/Aller und zu Norden, welches er Ostern 1895 mit dem Zeugnis der Reife verliess. Vom 1. April 1895 bis 1. Oktober 1895 diente er dann mit der Waffe bei der 14. Komp. des Hess. Inf.-Regt. Nr. 82 zu Göttingen und wurde im Mai desselben Jahres bei der medizinischen Falkultät der Göttinger Universität inskribiert. Nachdem er Ostern 1897 die Universität München aufsuchte, bestand er hier im Frühjahr 1899 die ärztliche Vorprüfung und im Herbst 1902 das Examen rigorosum.

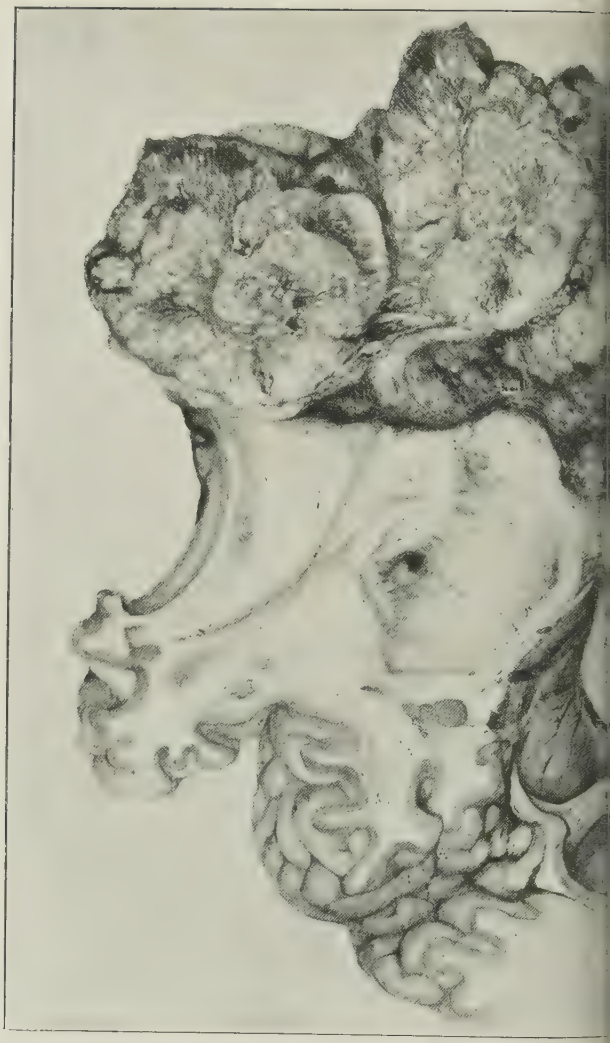

G. = Gummiknoten, durchsc
E. = Erweichungsherde.

Anmerkung: Die sagittale Achse des Gehirns lie

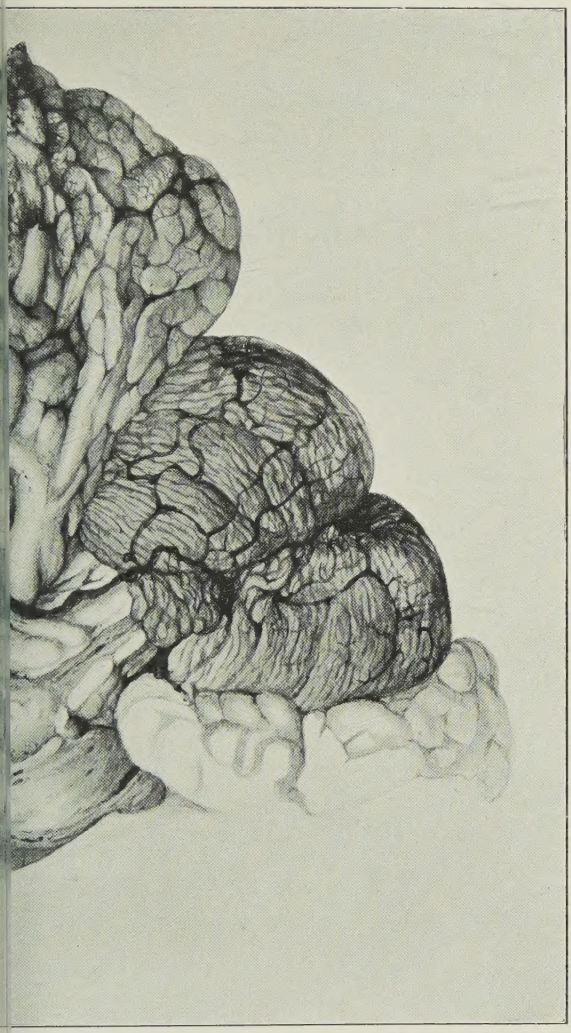

und auseinander gebreitet.

technischen Gründen leider nicht gerade stellen.